

# IMPLANTE UNITÁRIO ANTERIOR PROCEDIMENTOS DE ENXERTIA E PROVISIONALIZAÇÃO

•relato de caso•

Wilson Matsumoto\*, Takami Hirono Hotta\*, Rossana Pereira de Almeida Antunes\*, Danilo Maeda Reino\*

Autor correspondente: Takami Hirono Hotta - takamihotta@forp.usp.br

\* Faculdade de Odontologia de Ribeirão Preto da Universidade de São Paulo

## Resumo

A reposição de elementos dentais na região anterior envolve, principalmente, o aspecto estético. Este trabalho relata um caso de exodontia de incisivo lateral com instalação imediata de implante, enxertia de tecido mole, colocação de biomaterial e provisionalização, com o objetivo de manutenção estética. Os resultados clínicos imediatos, pós uma semana e com dois anos de uso da prótese definitiva mostraram-se satisfatórios do ponto de vista estético e funcional. Concluiu-se que é importante a realização de planejamento adequado para seleção e momento da execução de procedimentos clínicos necessários para o sucesso do tratamento.

*Palavras-chave:* Implante dentário; Transplante de tecidos; Coroa dentária.

## IMMEDIATE ANTERIOR SINGLE IMPLANT GRAFTING PROCEDURES AND PROVISIONALIZATION

•clinical report•

## Abstract

The replacement of dental elements in the anterior region involves mainly aesthetic aspects. This paper reports a case of a lateral incisor tooth extraction with immediate implant installation, soft tissue grafting, biomaterial placement and provisionalization, in order to maintain the aesthetics. The immediate clinical results, after one week and after two years of using the final prosthesis were satisfactory from an aesthetic and functional viewpoint. It was concluded that it is important to carry out proper treatment planning for selecting and performing the clinical procedures necessary for a successful treatment.

*Keywords:* Dental implantation; Tissue transplantation; Tooth crown.

# I INTRODUÇÃO

A preocupação primordial da implantodontia era a osseointegração, porém, com esse aspecto contornado pelos avanços científicos e tecnológicos, outros aspectos, como a estética e a redução do tempo de tratamento, passaram a ter papel relevante.

Uma maneira de contemplar essas duas expectativas é a adaptação da restauração provisória na mesma sessão da colocação do implante. Porém, para se atingir este estágio, previamente ao processo cirúrgico, deve ser realizado todo um planejamento protético para antever o resultado final e utilizar-se dos recursos disponíveis para evitar ou sanar deficiências de tecidos mole e/ou duro.

Há diversas técnicas para confecção da restauração provisória<sup>(1-4)</sup> e independentemente delas, o importante é que exerçam suas funções do ponto de vista biológico, mecânico, estético e funcional.

Para a manutenção da saúde do implante e da região perimplantar, a restauração provisória deve ser confeccionada cuidadosamente, com técnica adequada de reembasamento, contorno adequado, margens bem adaptadas, lisura de superfície,<sup>(5)</sup> ausência de carga oclusal no contato cêntrico e nos movimentos excêntricos da mandíbula.<sup>(6)</sup>

Numa circunstância de carga imediata, um aspecto vantajoso a ser considerado é a capacidade

de selamento gengival do alvéolo e consequente vedamento da margem gengival favorecendo a cicatrização e osseointegração.<sup>(7)</sup>

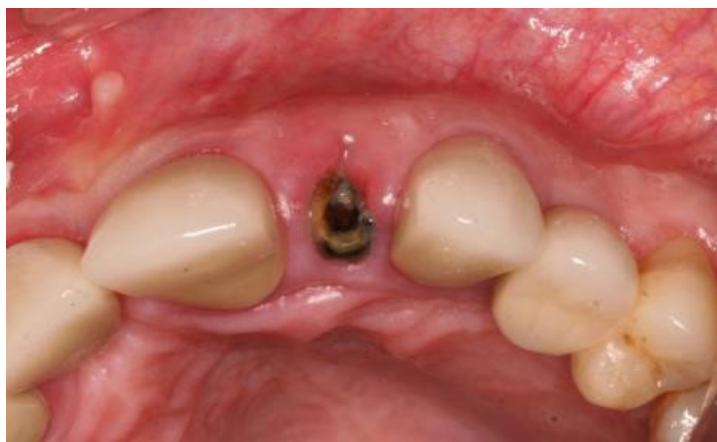O objetivo deste trabalho é, por meio de relato de caso, demonstrar os cuidados na colocação de implante unitário em área estética e a importância da restauração provisória.

## 2 RELATO DE CASO

Paciente E.R, masculino, branco, 66 anos, procurou o serviço de atendimento clínico em prótese parcial fixa, da Faculdade de Odontologia de Ribeirão Preto, da Universidade de São Paulo, queixando-se de que a prótese no incisivo lateral esquerdo, feita há seis meses, havia se soltado. O paciente foi esclarecido e orientado quanto ao tratamento, e, assinou autorização para a realização dos procedimentos e a divulgação de seu caso, em meios científicos, conforme procedimentos da unidade de ensino.

Diante das condições encontradas (Figura 1) a opção de tratamento foi exodontia da raiz fraturada do dente 22, instalação de implante concomitantemente a procedimentos de enxertia e provisionalização.

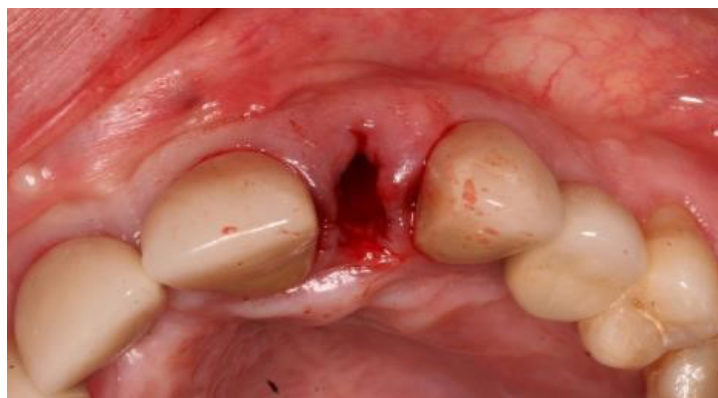**Figura 1** - Aspecto inicial do dente 22



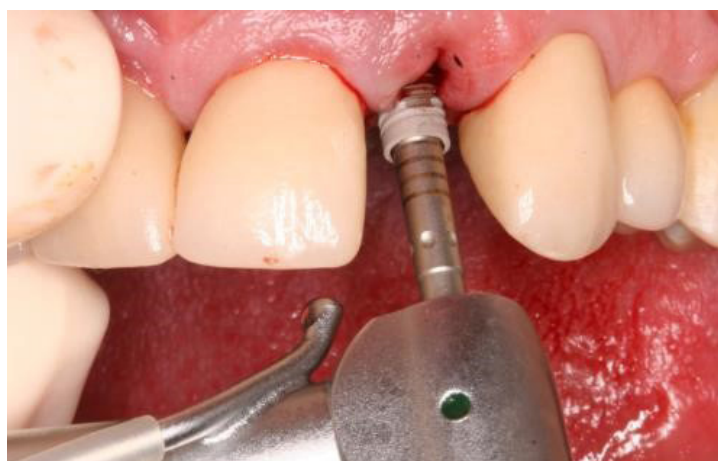
A exodontia atraumática da raiz do dente 22, com periótomo, teve o objetivo de preservar papilas, gengiva marginal e estruturas ósseas (Figura 2). No mesmo momento cirúrgico, foi instalado um implante cone morse (Alvim CM-Neodent, Curitiba,

Paraná, Brasil) para obter a estabilidade primária com maior facilidade (Figura 3). A estabilidade primária foi obtida com valor superior a 45 N.cm (Figura 4), condição que permitiu os procedimentos para adaptação de restauração provisória imediata.

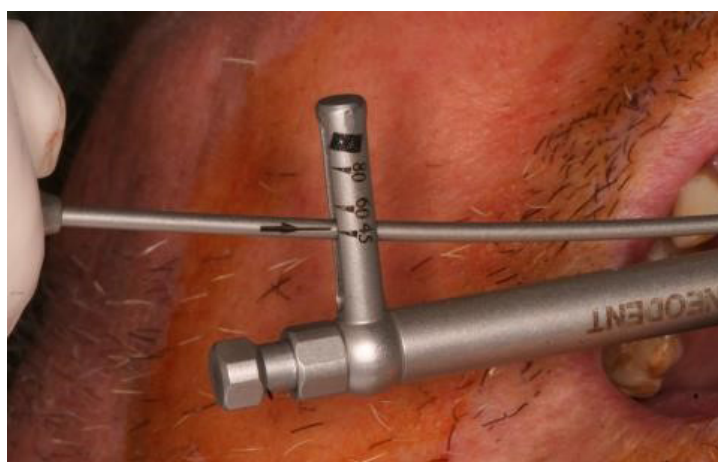**Figura 2** - Aspecto da região após exodontias do dente 22



**Figura 3** - Instalação do implante CM



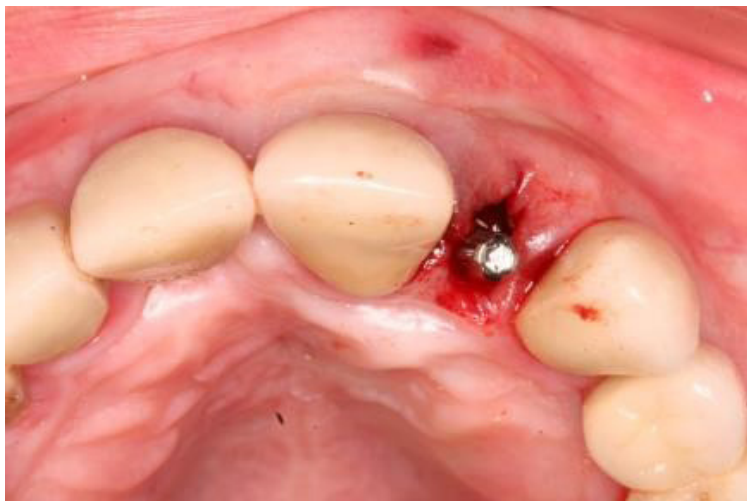**Figura 4** - Estabilidade primária em torno de 45 N.cm



Um munhão universal CM (3,3 x 6,0 x 1,5mm), indicado para prótese unitária anterior, foi adaptado sobre o implante, com torque de 32 N.cm (Figura 5). Pode-se observar o posicionamento adequado do

implante, no sentido méso-distal e vestibulo-palato, assim como o seu direcionamento em relação à borda incisal dos dentes vizinhos, condições adequadas para colocação de uma prótese cimentada.

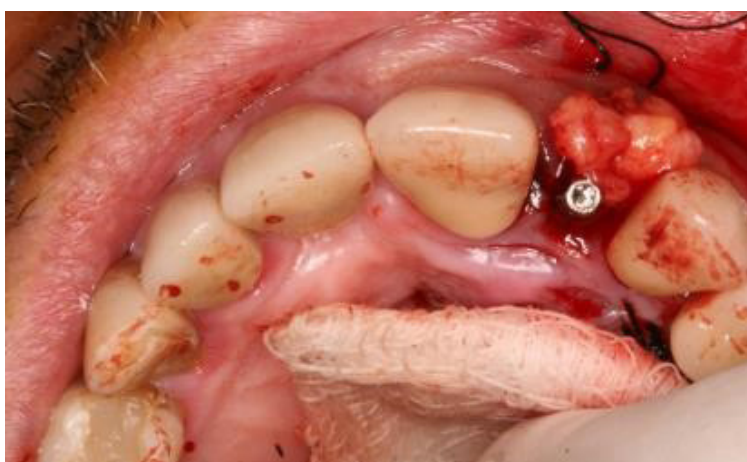**Figura 5** - Adaptação do munhão universal CM



Nesse momento, também se procedeu à realização de enxerto de tecido conjuntivo, a partir do

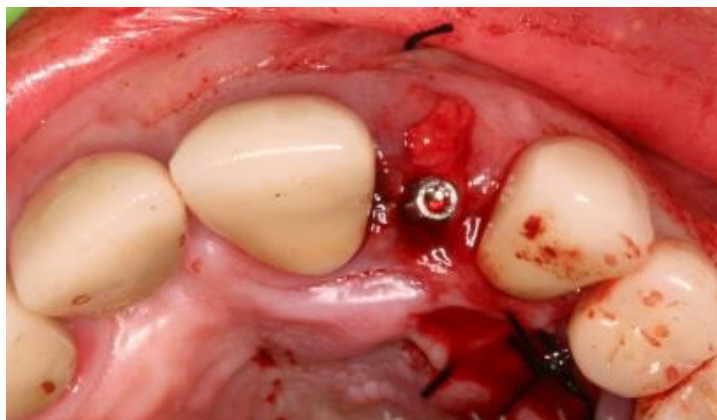
palato duro (Figuras 6 e 7) e o preenchimento do *gap* entre alvéolo e implante com biomaterial (Figuras 8 e 9).

**Figura 6** - Início da enxertia de tecido conjuntivo

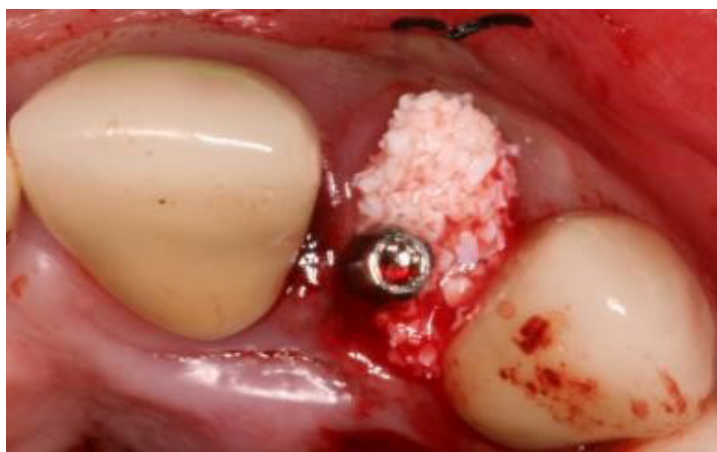




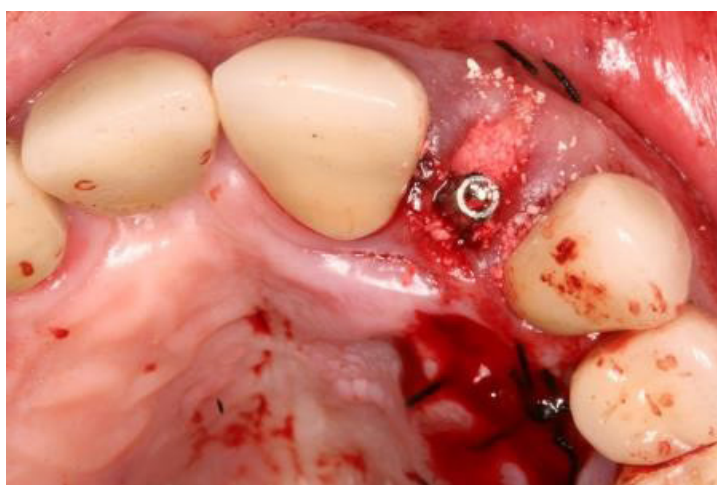
**Figura 7** - Final da enxertia de tecido conjuntivo



**Figura 8** - Início do preenchimento do gap entre alvéolo e implante, com biomaterial



**Figura 9** - Final do preenchimento do gap entre alvéolo e implante, com biomaterial



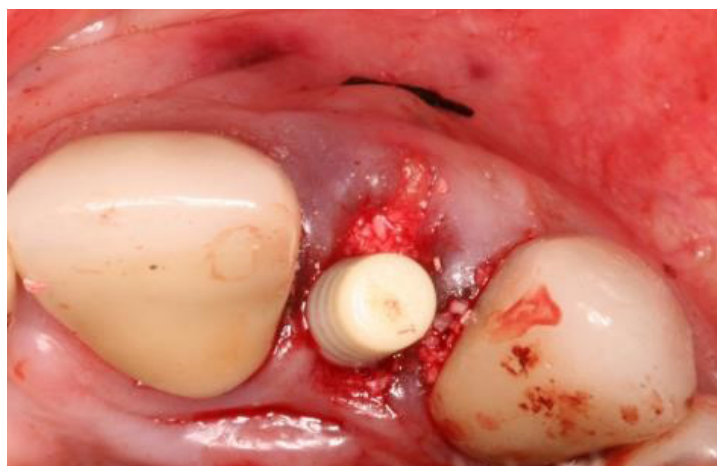Para a provisionalização do caso foram realizados os seguintes passos: Adaptação do cilindro do munhão universal, em acrílico, para prótese provi-

sória (Figura 10); verificação da altura do cilindro para não interferir na oclusão (Figura 11); preparo e adaptação do dente de estoque (Figuras 12 e 13);

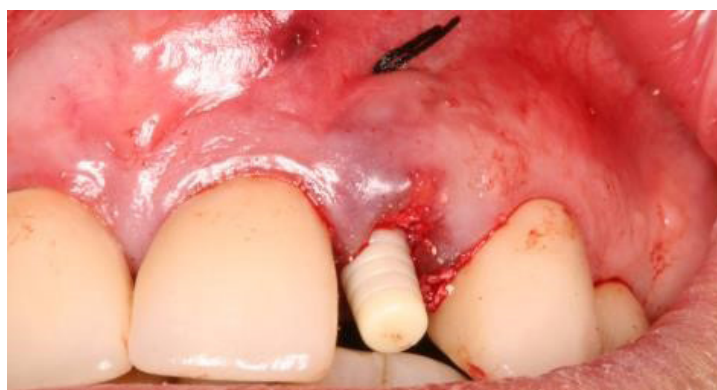captura do dente de estoque; adaptação no análogo para preenchimento com resina acrílica (Figura 14); criação do perfil de emergência (Figura 15); acabamento e polimento (Figura 16); restauração provi-

sória, vista frontal e vista por palatino (Figuras 17 e 18). O aspecto clínico após uma semana da cirurgia e após 2 anos da instalação da prótese definitiva são ilustrados nas Figuras 19 e 20, respectivamente.

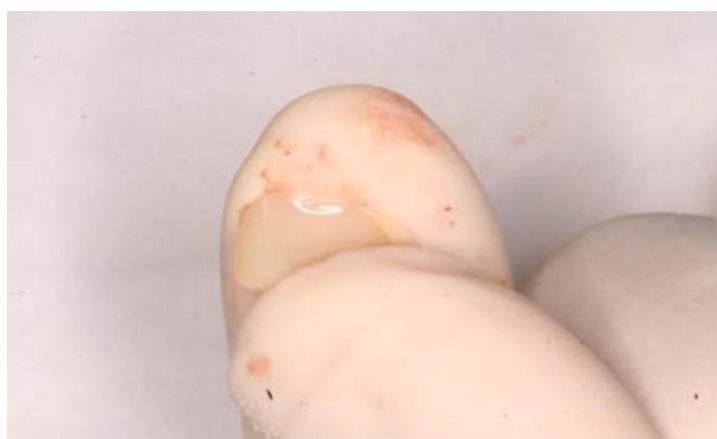**Figura 10** - Adaptação do cilindro do munhão universal



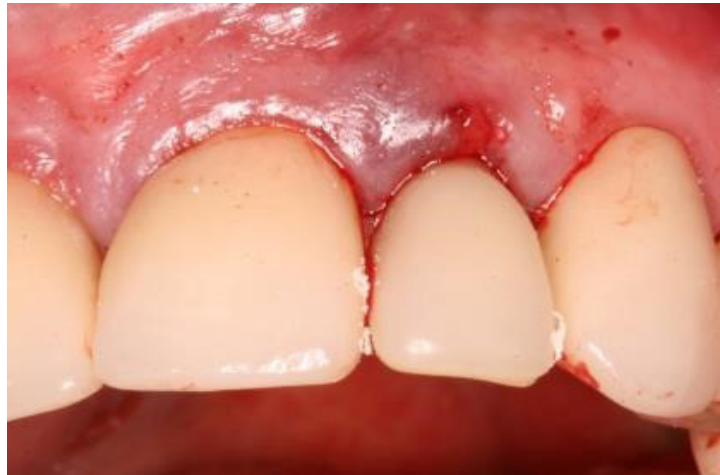**Figura 11** - Verificação da altura do cilindro



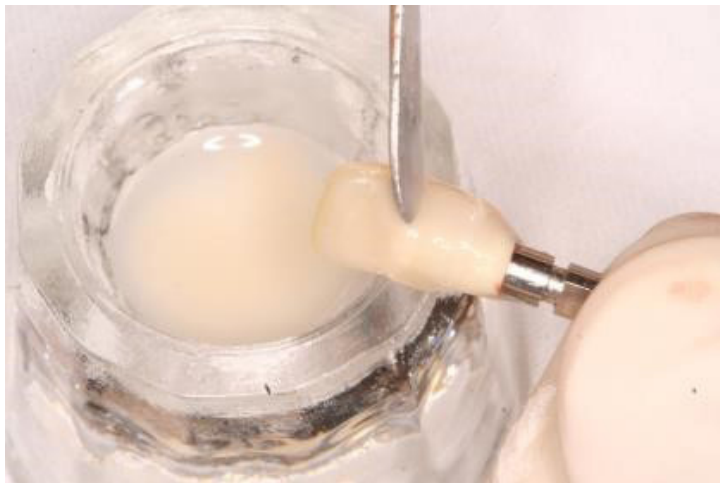
**Figura 12** - Desgaste da face palatina do dente de estoque e resina autopolimerizável



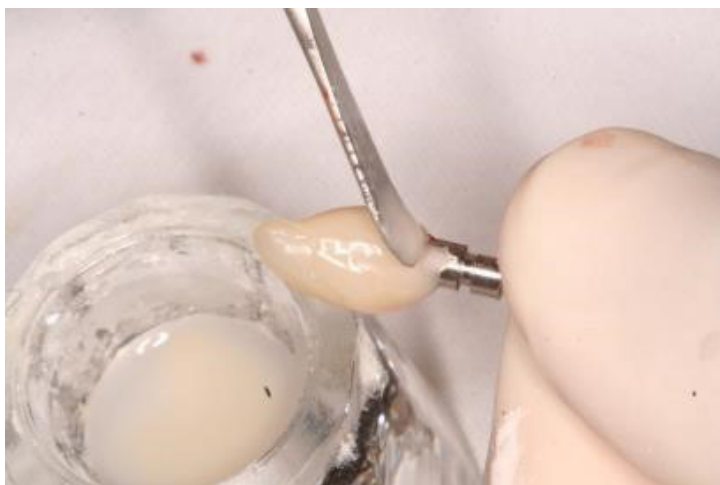
**Figura 13** - Adaptação do dente de estoque sobre o cilindro



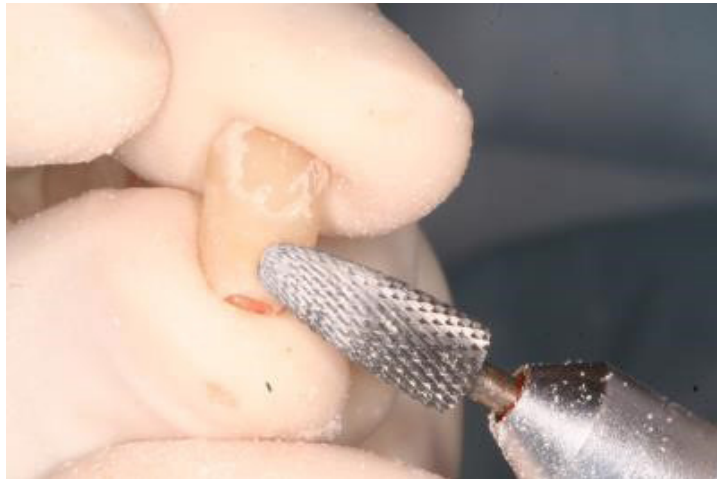**Figura 14** - Captura do dente de estoque, adaptação no análogo para preenchimento com resina acrílica



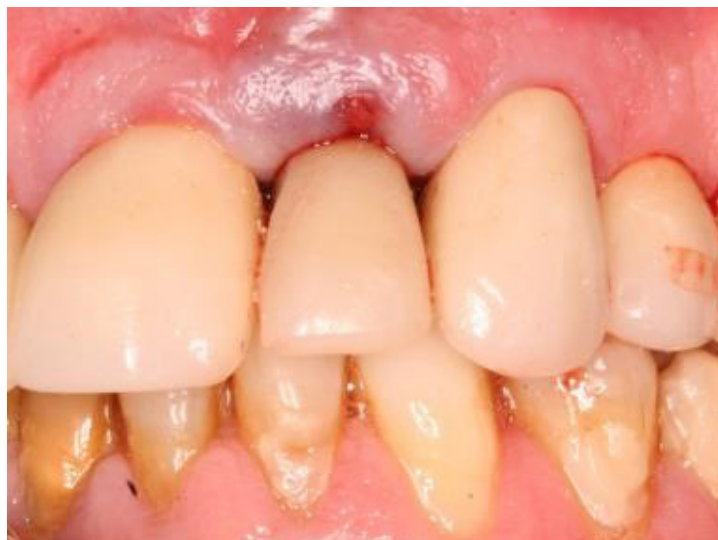**Figura 15** - Criação do perfil de emergência



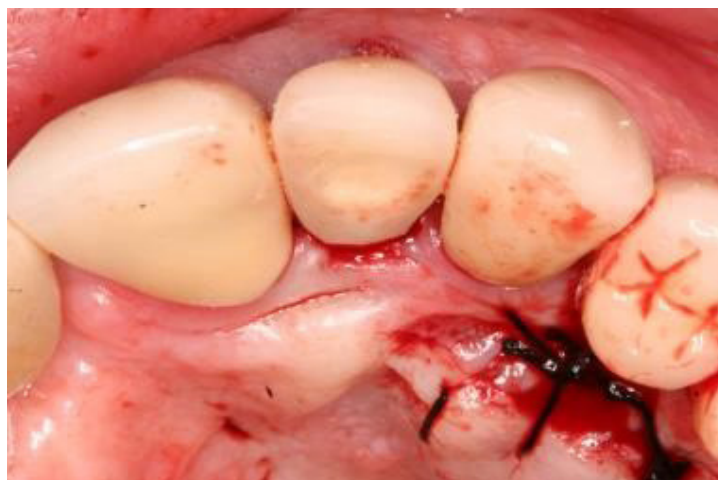**Figura 16** - Acabamento e polimento da restauração provisória



**Figura 17** - Restauração provisória, vista frontal

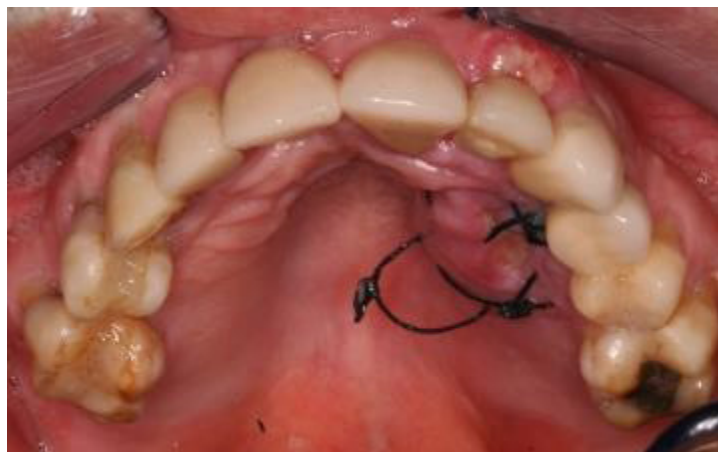


**Figura 18** - Restauração provisória, vista por palatino

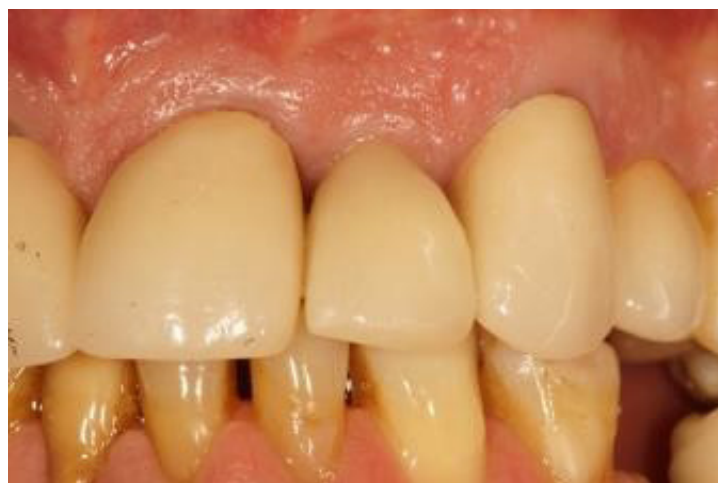



**Figura 19** - Aspecto do caso após uma semana da cirurgia



**Figura 20** - Aspecto do caso após 2 anos da instalação da prótese definitiva



### 3 DISCUSSÃO

Há algum tempo, a reposição de um dente ausente por meio de implantodontia estava baseada, principalmente, no sucesso da osseointegração e da biomecânica,<sup>(8)</sup> porém, com esses aspectos resolvidos pelo desenvolvimento tecnológico e científico, o foco da atenção ficou direcionado para o restabelecimento estético e funcional do dente perdido.

Para a obtenção de adequada estética, é importante que se faça um planejamento reabilitador correto utilizando-se de recursos como enxertia de tecido duro e/ou mole, colocação de restaurações provisórias estéticas<sup>(9)</sup> e planejamento reverso para posicionamento correto dos implantes. No presen-

te trabalho, planejou-se a utilização do implante Alvim CM (Neodent), de corpo cônico com interface cone morse e indicação para instalação pós extração, buscando-se maior segurança na obtenção da estabilidade primária e dimensões compatíveis com o espaço. Além disso, esse tipo de implante apresenta a plataforma *switching* que favorece a manutenção do osso cervical, maior espessura de tecido mole e otimização da estética.

Procedimentos de enxerto de tecido mole e biomaterial são recursos aplicáveis em casos de carga imediata, principalmente em região anterior, em que o fator estético é preponderante e há uma deficiência estrutural pré-existente, além de após a instalação de implante e restauração provisória

imediatos geralmente, ocorrer reabsorção alveolar da parede óssea vestibular, horizontal e vertical,<sup>(10)</sup> fato também observado por outros pesquisadores<sup>(11)</sup> que encontraram paredes ósseas vestibulares de alvéolos pós exodontia com 2 mm ou mais de espessura em apenas 6,5% dos casos analisados, o que justifica os procedimentos de enxertia e utilização de biomaterial, prevenindo eventual problema estético posterior.

Na ausência do elemento dental, o tecido gengival modifica-se perdendo a configuração das papilas<sup>(12)</sup> e após a colocação do implante, o restabelecimento da conformação gengival original, de arco côncavo regular, pode ser obtido pela técnica de reembasamento gradativo da restauração provisória, sobre o tecido gengival subjacente.

No caso de colocação de implante, imediatamente após a extração do dente, pode-se colocar uma restauração provisória sobre o mesmo, uma restauração temporária fixada aos dentes adjacentes ou então, uma provisória removível com dente de estoque.<sup>(13)</sup> Neste caso, como a estabilidade primária foi maior que 45 Ncm pode-se instalar uma restauração provisória imediata sobre o pilar protético.

A evolução dos implantes quanto à forma e às características de superfície têm permitido maior estabilidade primária, redução da micro movimentação e melhorado a aposição de osso sobre a superfície do implante durante o processo de cicatrização<sup>(14)</sup> auxiliando no sucesso do tratamento.

Também deve ser observado o posicionamento tridimensional do implante e sua relação com o dente adjacente para que se possa criar, por meio de restauração provisória, um perfil de emergência adequado que dê suporte necessário aos tecidos moles e duros ao redor do implante.<sup>(3,15)</sup> Todos esses cuidados devem ser tomados porque a expectativa do paciente é que o resultado seja semelhante ao de um dente natural

## 4 CONCLUSÕES

Concluiu-se que é importante a realização de planejamento adequado para seleção e momento da execução de procedimentos clínicos necessários para o sucesso do tratamento.

## REFERÊNCIAS

1. Chaimattayompol N. Chairside fabrication of provisional implant- supported prosthesis using impression copings. *J. prosthet. dent.* 2000; 83:374-375 doi:10.1016/S0022-3913(00)70144-
2. Daoudi MF. Case report: temporary restoration for a single tooth implant prosthesis with adverse axial inclination of the fixture. *Eur. j. prosthodont. restor. dent.* 1999;7: 95-97.
3. Reiser GM, Dornbush JR, Cohen R. Initiating restorative procedures at the first-stage implant surgery with a positional index: a case report. *Int. j. periodontics restor. dent.* 1992; 12:278-293.
4. Tarnow DP, Magner AW, Fletcher P. The effect of the distance from the contact point to the crest of bone on the presence or absence of the interproximal dental papilla. *J. periodontal.* 1992; 63(12):995-996. doi:10.1902/jop.1992.63.12.995
5. Poggio CE; Salvato A. Bonded provisional restorations for esthetic soft tissue support in single-implant treatment. *J. prosthet. dent.* 2002; 87(6):688-691. doi:10.1067/ mpr.2002.126421
6. Del Fabbro M, Testori T, Francetti L, Taschieri S, Weinstein R. Systematic review of survival rates for immediately loaded implants. *Int. j. periodontics restor. dent.* 2006; 26(3):249-263.
7. Al-Harbi SA, Edgin WA. Preservation of soft tissue contours with immediate screw-retained provisional implant crown. *J. prosthet. dent.* 2007; 98:329-332. doi:10.1016/S0022-3913(07)60107-3
8. Chee WW, Donovan T. Use of provisional restorations to enhance soft-tissue contours for implant restorations. *Compend. contin. educ. dent.* 1998;19(5):481-6, 488-489; quiz 490.
9. Tetelman ED, Babbush CA. A new transitional abutment for immediate aesthetics and

function. *Implant dent.* 2008;17(1):51-58. doi: 10.1097/ID.0b013e318167648c

10. Deon F. Avaliação da alteração dimensional alveolar após reabilitação com implante e provisório imediatos através de tomografia computadorizada de feixe cônico [dissertação]. Porto Alegre: Pontifícia Universidade Católica do Rio Grande do Sul; 2010.
11. Huynh-Ba G, Pjetursson BE, Sanz M, Cecchinato D, Ferrus J, Lindhe J, Lang NP. Analysis of the socket bone wall dimensions in the upper maxilla in relation to immediate implant placement. *Clin. oral implants res.* 2010;21:37-42. doi: 10.1111/j.1600-0501.2009.01870.x
12. Francischone CE, Nary Filho H, Matos DAD, Lira HG et al. Osseointegração e o Tratamento Multidisciplinar. [São Paulo]: Quintessence Editora; 2005.
13. Becker, W. Immediate Implant Placement: Diagnosis, Treatment Planning and Treatment Steps for Successful Outcomes. *CDA j.* 2005; 33(4):303-310.
14. Orenstein IH, Tarnow DP, Morris HF, Ochi S. Factors affecting implant mobility at placement and integration of mobile implants at uncovering. *J. periodontal.* 1998; 69:1404-1412.
15. Biggs WF. Placement of a custom implant provisional restoration at the second-stage surgery for improved gingival management: a clinical report. *J. prosthodont.* 1996; 75:231-233. doi:10.1016/S0022-3913(96)90476-X.