

CLAREAMENTO DENTAL EM PACIENTES COM HIPERSENSIBILIDADE

●série de casos●

*Sara Souza Castro**, *Clara Lemos Leal***, *Saryta Argolo****, *Juliana Felippi Azevedo*****,
*Paula Mathias******, *Andrea Nóbrega Cavalcanti******

Autora correspondente: Andrea Nóbrega Cavalcanti, Escola Bahiana de Medicina e Saúde Pública - Curso de Odontologia, Av. Silveira Martins, 3386, Cabula, Salvador-Ba, 41.150-100. E-mail: dea.cavalcanti@uol.com.br

* Cirurgiã-dentista, Graduada pela Escola Bahiana de Medicina e Saúde Pública (EBMSP), Salvador, Bahia, Brasil

** Mestre, Professora do Curso de Odontologia da Faculdade Regional da Bahia (UNIRB), Salvador, Bahia, Brasil

*** Mestre, Professora do Curso de Odontologia da Faculdade Independente do Nordeste (FAINOR) Vitória da Conquista, Bahia, Brasil

**** Mestre e Doutora, Professora adjunta do Curso de Odontologia da Escola Bahiana de Medicina e Saúde Pública (EBMSP), Salvador, Bahia, Brasil

***** Mestre e Doutora, Professora associada da Faculdade de Odontologia da Universidade Federal da Bahia (UFBA), Salvador, Bahia, Brasil

***** Mestre e Doutora, Professora adjunta do Curso de Odontologia (EBMSP) e da Faculdade de Odontologia da Universidade Federal da Bahia (UFBA), Salvador, Bahia, Brasil

Resumo

A possibilidade de dor advinda do clareamento dental pode limitar sua indicação, especialmente em pacientes com diagnóstico de hipersensibilidade dentinária. Objetivo: Realizar uma série de casos com alternativas de clareamento dental que visam à diminuição da sensibilidade pós-operatória. Descrição dos casos: Três pacientes com hipersensibilidade e queixa de escurecimento dental foram selecionados. Para cada paciente foi determinada, aleatoriamente, uma técnica de clareamento, utilizando gel a base de peróxido de hidrogênio 15 ou 35%; e dessensibilização prévia ou posterior ao clareamento (com dentifrício ou gel de nitrato de potássio a 2%). Conclusão: Foi possível obter sucesso no clareamento dental dos três casos, porém, a dessensibilização prévia com dentifrício resultou em maior conforto para o paciente.

Palavras-chave: Clareamento Dental; Sensibilidade da Dentina; Peróxido de Hidrogênio.

TOOTH-WHITENING IN PATIENTS WITH HYPERSENSITIVITY

●case series●

Abstract

The possibility of pain resultant from tooth bleaching can limit the indication of this treatment in patients with pre-existing dentin hypersensitivity. Purpose: To provide a case series with alternatives for tooth bleaching that might reduce the post-operative sensitivity. Description of cases: Three patients with dentin sensitivity and complaining of tooth discoloration were selected. For each patient, a technique for tooth bleaching was randomly selected; using 15-35% hydrogen peroxide, and application of a desensitizing agent before or after the bleaching (toothpaste or 2% potassium nitrate). Conclusion: Bleaching was successfully performed in the three clinical cases. However, the previous desensitization using the toothpaste resulted in greater comfort for the patient.

Keywords: Tooth Whitening; Dentin Sensitivity; Hydrogen Peroxide.

INTRODUÇÃO

A melhoria do sorriso por meio de procedimentos estéticos representa uma grande demanda da sociedade contemporânea frente à Odontologia, uma vez que a aparência física desempenha papel importante nas relações sociais, principalmente diante dos novos padrões de beleza, nos quais dentes brancos e alinhados apresentam papel altamente relevante.^(1,2) Neste sentido, o clareamento dental em suas diversas formas de aplicação consiste numa modalidade importante de tratamento conservador, por manter intactas as estruturas dentais.⁽³⁾

Essencialmente, o processo de escurecimento dentário ocorre devido à formação de estruturas quimicamente estáveis, compostos de cadeia longa de moléculas de carbono. Assim, o processo básico de clareamento envolve a oxidação, na qual essas cadeias são quebradas e convertidas em estruturas menores, como o dióxido de carbono, cromaticamente mais claras.⁽²⁾

Desde a sua introdução até a fase atual, a técnica clareadora vem sofrendo modificações em relação aos métodos utilizados, tipo de agentes clareadores, concentração, tempo, modo de aplicação e tipo de ativação do produto, o que proporcionaram um aumento da sua efetividade e favoreceram a grande utilização desse tratamento.⁽⁴⁾ Porém, a sensibilidade dentária ainda apresenta-se com um dos principais efeitos adversos do procedimento clareador,⁽⁵⁾ tornando necessário que procedimentos alternativos sejam utilizados na tentativa de minimizar esses danos.

Sabendo-se que o clareamento dental pode agravar ainda mais a sensibilidade de alguns pacientes, este trabalho teve como objetivo realizar uma série de casos com alternativas de clareamento dental que visam à diminuição da sensibilidade pós-operatória em pacientes com diagnóstico de hipersensibilidade dentinária.

REVISÃO DA LITERATURA

A cor dos dentes é um dos principais fatores envolvidos na obtenção de um sorriso agradável, sendo resultado do somatório de componentes intrínsecos da unidade dental e de fatores extrínsecos, pontos fundamentais para que sejam estabelecidos prognósticos e para seleção das técnicas clareadoras.⁽⁶⁾ O manchamento externo das superfícies dentais resulta, geralmente, do freqüente contato com alimentos e bebidas corantes após a erupção dos dentes, condição que acarreta na precipitação superficial de pigmentos, podendo ocorrer também devido ao acúmulo de biofilme dentário, cálculo, cigarro, colutórios bucais, sendo facilmente removido ou não.^(1,2) Já os fatores intrínsecos deve-se a necrose pulpar, as manchas produzidas por fluorose, as alterações cromáticas provocadas por trauma dental, assim como as alterações estruturais, que podem atingir tanto a dentição decídua como a permanente. Estas alterações constituem um desafio para o cirurgião dentista.⁽⁷⁾

A odontologia estética atualmente disponibiliza duas principais técnicas de clareamento em dentes vitais: a técnica de consultório, que emprega Peróxido de Hidrogênio (H_2O_2) em elevadas concentrações (15 a 38%), associado ou não a fontes de luz; e a técnica supervisionada, que utiliza o peróxido de carbamida (10 a 22%) ou peróxido de hidrogênio menos concentrado (2 a 10%) em moldeiras individuais de acetato. Em ambas as técnicas, o componente químico ativo básico dos agentes clareadores é o H_2O_2 , uma espécie reativa derivada do oxigênio.⁽⁸⁾ Devido à sua alta reatividade, ele atua na quebra das duplas ligações de moléculas orgânicas, como os pigmentos presentes na estrutura dentária. Com a quebra destas ligações, as moléculas se tornam menores, reduzindo sua absorção de luz, promovendo, desta maneira, o clareamento do dente.⁽²⁾

Visando acelerar o procedimento clareador de consultório, estudos indicam a utilização de fonte de luz ou calor, como os aparelhos à base de luz halógena, arco de plasma, luz emitida por diodo

(LED), entre outros.^(2,8) A ativação do gel com estas fontes tem por função aumentar a temperatura do peróxido de hidrogênio, acelerando sua quebra e, conseqüente, degradação em componentes reativos de radicais livres de oxigênio, visando a melhora na efetividade da técnica.⁽⁸⁾ Porém, a potencialização do gel clareador através da elevação da temperatura pode causar injúrias ao tecido pulpar.⁽⁹⁾

Cabe ao profissional ficar atento durante o procedimento clareador, pois a alta concentração, o maior tempo de exposição e o pH da solução clareadora podem induzir efeitos adversos como hipersensibilidade dentinária, irritação gengival e ulceração nos tecidos moles bucais.⁽¹⁰⁾

Dentre os efeitos adversos citados, o mais comum em dentes vitais é a sensibilidade.^(5,11) Os episódios de dor são descritos durante o período ativo do tratamento clareador.⁽¹²⁾ Tal situação pode ser resultado do aumento da permeabilidade do esmalte, conseqüentemente, de uma possível passagem do peróxido à polpa.⁽¹⁰⁾ A sensibilidade resultante do clareamento também pode ser consequência da dinâmica dos fluidos dentinários, pois as moléculas de oxigênio liberadas pelo peróxido podem se difundir através do esmalte e da dentina e se acumular. Quando uma quantidade suficiente de solução clareadora ocupa o espaço intracoronário, a pressão pode ser passada aos nociceptores da polpa.⁽¹³⁾

Comumente, pacientes que desejam clarear seus dentes apresentam hipersensibilidade dentária prévia ao clareamento, que é relatada como uma dor que se apresenta de forma aguda e transitória causada por estímulos térmicos, químicos, mecânicos ou pela passagem de fluidos.⁽¹⁴⁾

Várias teorias têm sido citadas para explicar o mecanismo de transmissão da dor através da dentina, porém a mais aceita é a “Teoria Hidrodinâmica”, proposta por Brännström,⁽¹⁵⁾ na qual a abertura dos túbulos dentinários ao meio bucal permite, sob determinados estímulos, o deslocamento do fluido dentinário no interior dos túbulos, estimulando indiretamente as extremidades dos nervos pulpares e provocando a sensação de dor.⁽¹⁴⁾

RELATO DOS CASOS

Para a execução desta série de casos foram selecionados três pacientes com diagnóstico de hipersensibilidade e cuja queixa principal era o escurecimento dentário e a vontade de clarear os dentes. Todos eram maiores de dezoito anos, apresentavam boas condições de saúde geral e bucal, porém, relatavam sensibilidade dentária pré-existente com exposição cervical de dentina de, no máximo, 1 mm.

Os voluntários, cientes dos objetivos deste estudo, foram informados sobre os possíveis efeitos adversos do tratamento, a exemplo da sensibilidade dentária, que é relatada como o mais comum em dentes vitais. Todos assinaram o termo de consentimento esclarecido antes do início do tratamento.

Para cada paciente foi determinada, aleatoriamente, uma técnica de clareamento, utilizando gel a base de peróxido de hidrogênio 15 ou 35%; e um tipo de dessensibilização, anterior ou posterior ao clareamento (com dentifrício ou gel de nitrato de potássio a 2%).

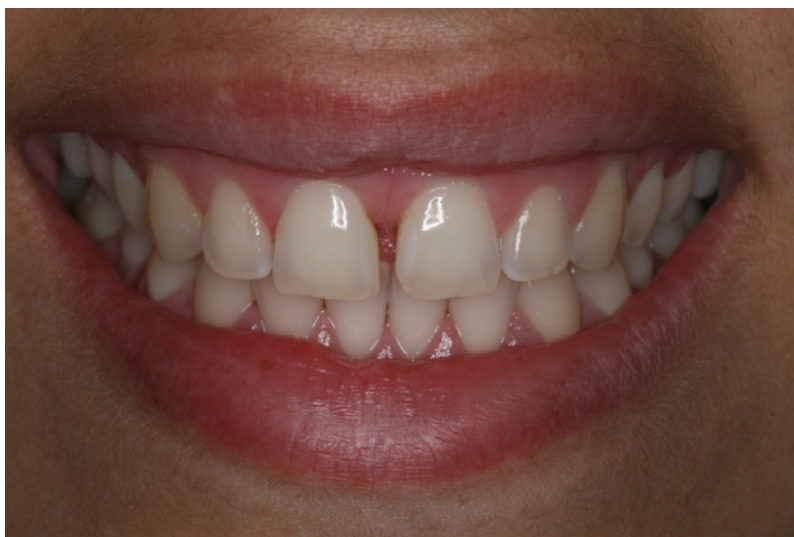Dois agentes clareadores de uso em consultório foram empregados, um à base de peróxido de hidrogênio a 15%, Lase Peroxide Lite (DMC Equipamentos, São Carlos, São Paulo, Brasil), de ativação física; e um à base de peróxido de hidrogênio a 35%, Whiteness HP Blue Calcium (FGM Equipamentos, Joinville, Santa Catarina, Brasil) de ativação química.

Na consulta de clareamento, os pacientes receberam profilaxia, com escova de Robson e pasta profilática, antes da conferência da cor e sensibilidade, e das fotografias intra-orais. Para a conferência da cor foi utilizada a escala VITA Classical (Bad Säckingen, Alemanha) e fotografias digitais (Canon EOS Rebel XTi, Japão). A conferência da sensibilidade foi feita por meio de jato de ar com a seringa tríplice, durante 5 segundos em cada dente, aplicado na região cervical da face vestibular do segundo pré-molar à segundo pré-molar do lado oposto (arco superior e inferior). Após este estímulo, os pacientes foram questionados, entre zero e dez, sobre o nível de sua sensibilidade (Escala visual de sensibilidade - VAS).

O procedimento clareador foi feito de acordo com as especificações dos respectivos fabricantes. Os dentes incluídos no clareamento foram selecionados de acordo com a linha do sorriso dos pacientes, que coincidentemente foi do segundo pré-molar à segundo pré-molar do lado oposto (superior e inferior) nos três casos.

CASO CLÍNICO I

Paciente de 22 anos, apresentou cor dos dentes variando entre A2 e A3 na escala VITA (Figuras 1 e 2), a sensibilidade inicial na escala (VAS) foi nível 4, na cervical de incisivos e caninos superior e inferior.



Figuras 1 - Foto inicial do sorriso do paciente 1, mostrando sorriso frontal

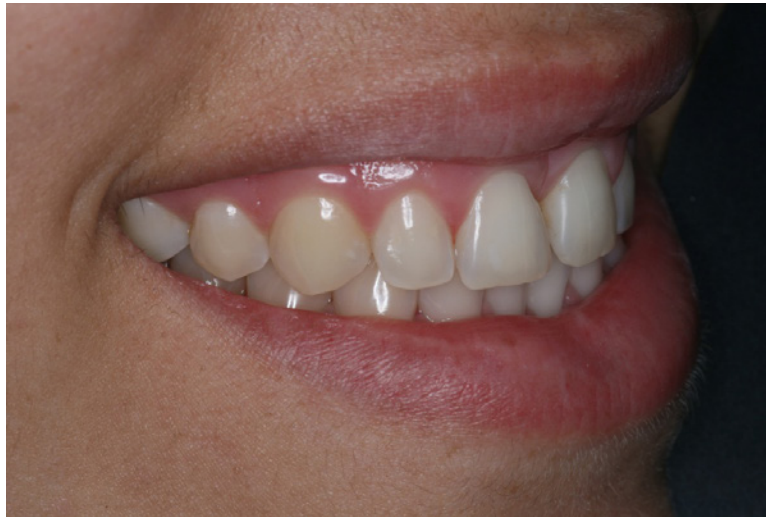

Figura 2 - Foto inicial do sorriso do paciente 1, mostrando sorriso de perfil

Para a realização do clareamento, foi posicionado o afastador de lábios e língua (ArcFlex, FGM, Joinville, SC, Brasil), os tecidos moles foram secos com a seringa tríplice e a barreira gengival fotopolimerizável (Lase Protect, DMC Equipamentos) foi colocada para proteção dos tecidos gengivais e fotopolimerizada por 20 segundos, a cada grupo de 3 dentes.

O gel clareador, Lase Peroxide Lite (DMC Equipamentos, São Carolos, São Paulo), a base de peróxido de hidrogênio a 15%, foi manipulado em uma seringa de 5 mL misturando a fase 1 com a fase 2, na proporção de 3:1, formando um gel homogêneo

de coloração transparente. Após aplicação do gel na face vestibular dos dentes (Figura 3), foi feita a ativação com luz a base de LED (DMC Equipamentos, São Carolos, São Paulo) por 15 minutos, com o laser desligado (Figura 4). Decorrido esse tempo, o gel foi removido com sucção abundante e bolinha de algodão. Foram realizadas mais duas sessões de 15 minutos, totalizando 45 minutos do gel em contato com o dente. A movimentação do gel foi feita com espátula para melhorar a liberação de oxigênio e o contato do gel com o dente. Ao final da última sessão, o gel foi removido com sucção e lavagem abundante, a barreira removida e o afastador retirado.

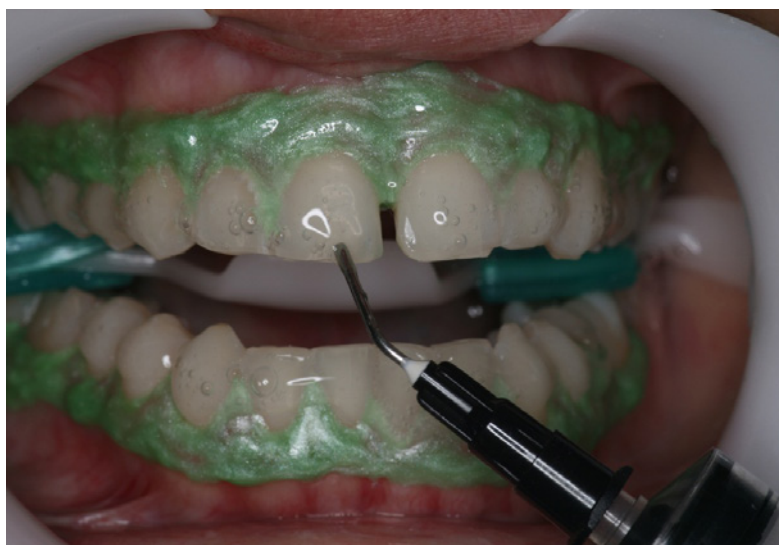

Figura 3 - Etapas do clareamento dental do caso clínico 1/ Aplicação do gel clareador

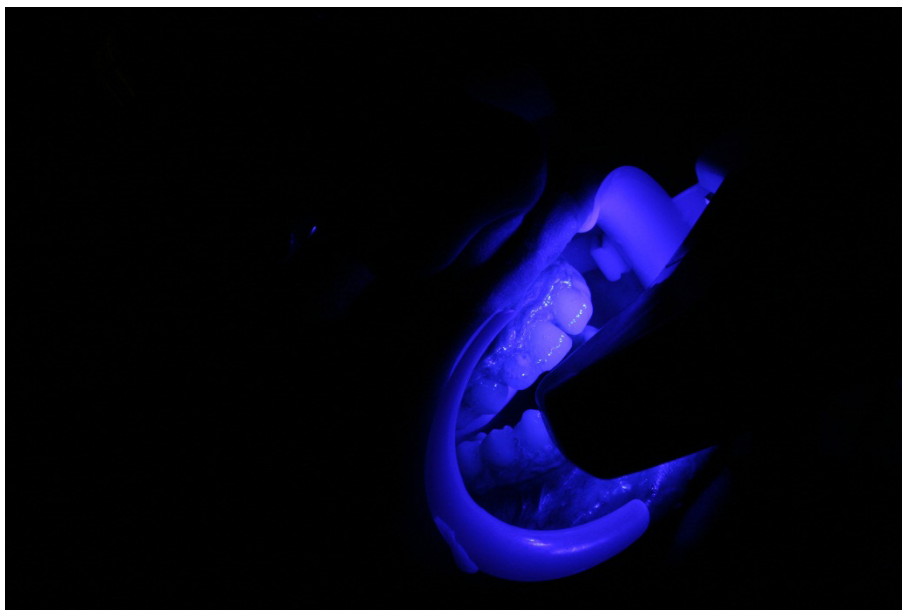


Figura 4 - Etapas do clareamento dental do caso clínico 1/Ativação do gel clareador com aparelho LED

Imediatamente após o clareamento, foi feita a aplicação do gel dessensibilizante (Lase Sensy, DMC Equipamentos), contendo 3% de nitrato de potássio e 2% de fluoreto de sódio, por dez minutos e posterior remoção com água.

Foram realizadas três sessões de clareamento com ativação feita pelo LED, com intervalo de três

dias de uma sessão para outra. O paciente não relatou sensibilidade durante o clareamento, porém relatou sensibilidade nível máximo da escala no período de duas horas após o clareamento, em todas as sessões, cessando ao final do dia. Ao final do tratamento a paciente apresentou coloração B1 na escala VITA (Figuras 5 e 6).

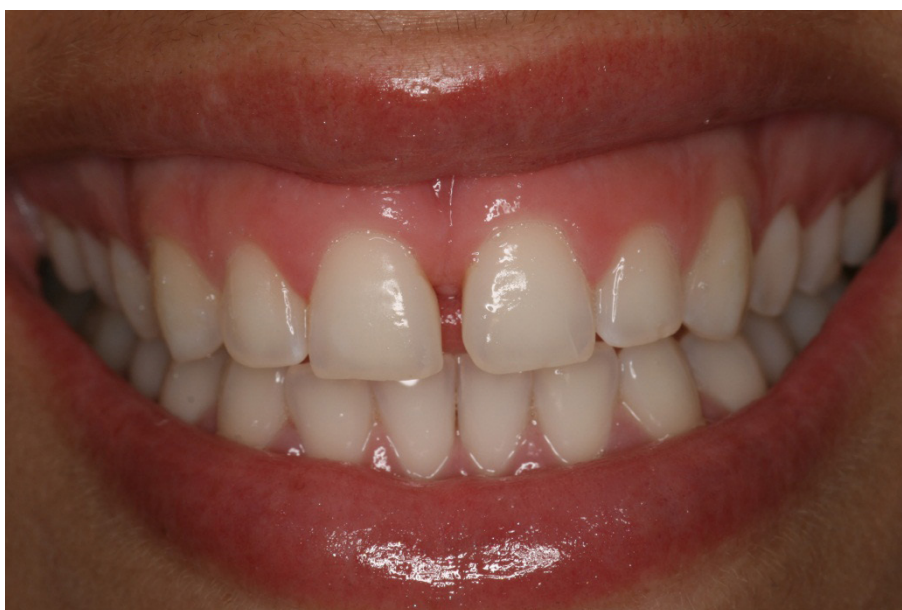

Figura 5 - Resultado final da cor do dente do paciente 1, mostrando sorriso frontal

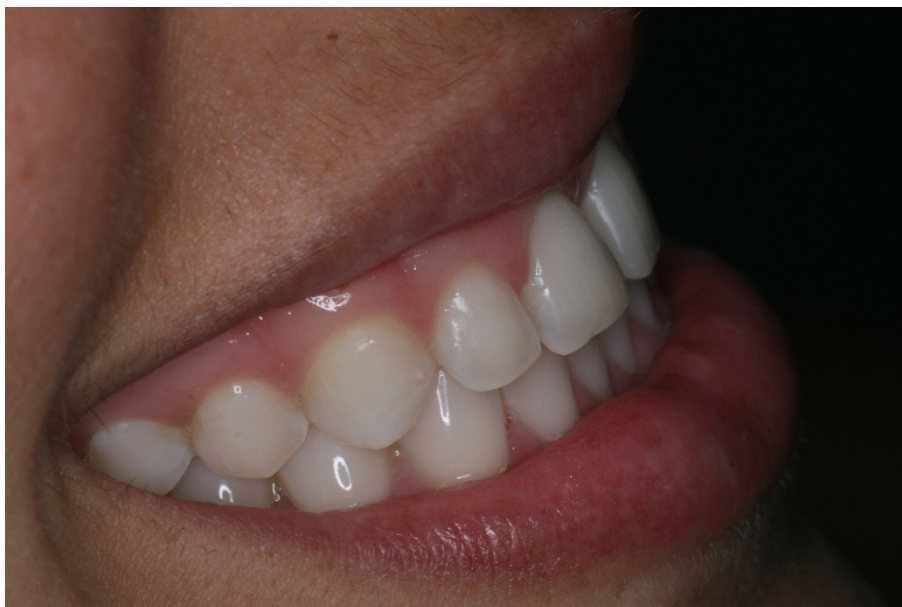

Figura 6 - Resultado final da cor do dente do paciente 1, mostrando sorriso de perfil

CASO CLÍNICO II

Paciente de 23 anos, apresentava dentes de cor A2 e sensibilidade nível 5 na cervical de incisivos superiores e inferiores.

Neste clareamento, foi posicionado o afastador de lábios e língua, e o gel dessensibilizante (Desensibilize KF 2% - FGM Equipamentos), contendo 5% de nitrato de potássio e 2% de fluoreto de sódio, foi aplicado por 10 minutos antes do procedimento. Após sua remoção, com lavagem abundante, os tecidos moles foram secos com a seringa triplice e a barreira gengival fotopolimerizável (TopDam - FGM Equipamentos) foi colocada para proteção dos tecidos gengivais e fotopolimerizada por 20 segundos em cada grupo de três dentes.

As seringas do espessante e do agente clareador (Whiteness HP Blue Calcium), a base de peróxido de hidrogênio a 35% foram misturadas, através de um conector na seringa, movimentando os êmbolos alternadamente, por oito vezes, até que a mistura ficasse homogênea.

Após a mistura, as seringas eram separadas e o gel aplicado diretamente nos dentes envolvidos. O gel permaneceu 30 minutos em contato com os dentes, sendo movimentado com espátula neste período para melhorar a liberação de oxigênio e o contato gel-dente. O gel foi removido com sucção e lavagem abundante, a barreira foi removida e o afastador retirado.

O paciente 2 não apresentou sensibilidade durante o procedimento, porém apresentou sensibilidade nível 8 da escala no período de uma hora após o clareamento, que permaneceu por mais ou menos duas horas. Neste paciente foi feita apenas uma sessão de clareamento de ativação química. Ao final do tratamento, o paciente apresentou coloração B1 na escala VITA.

CASO CLÍNICO III

Paciente de 23 anos, apresentava cor dos dentes variando entre A2 e A3,5, e sensibilidade nível 7 na escala na cervical de caninos e pré-molares superiores e incisivos inferiores (Figura 7).

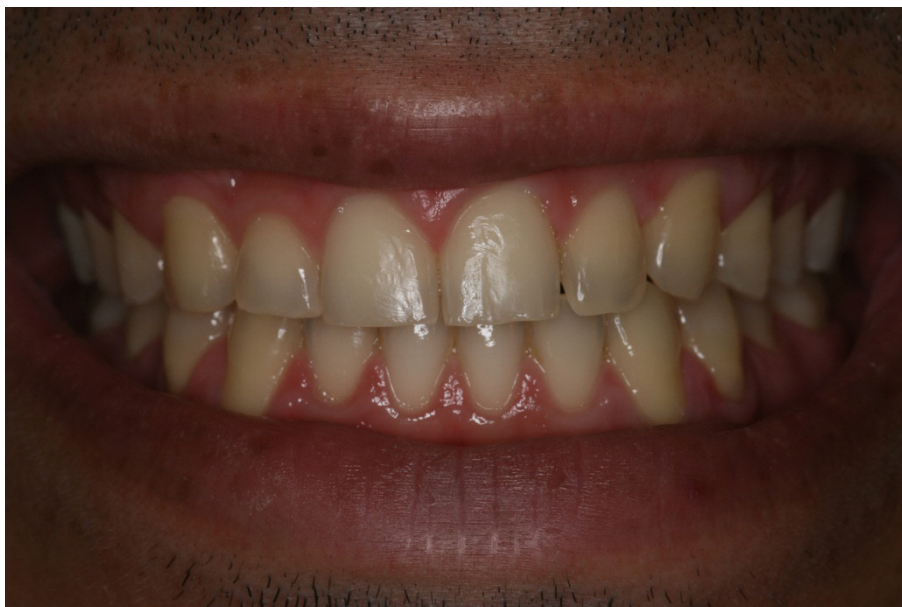

Figura 7 - Fotografia inicial do paciente 3

Este paciente fez uso do dentifrício dessensibilizante Colgate Sensitive Pro alívio (Colgate-Palmolive, New York, NY, USA), durante uma semana antes do clareamento, massageando os dentes sensíveis por 30 segundos cada (Figura 8). Ao tér-

mino deste tempo, relatou diminuição da sensibilidade, para nível 6 na escala. Por este motivo, o uso da pasta foi estendido por mais uma semana após a primeira sessão do clareamento, onde o paciente relatou sensibilidade nível 5.

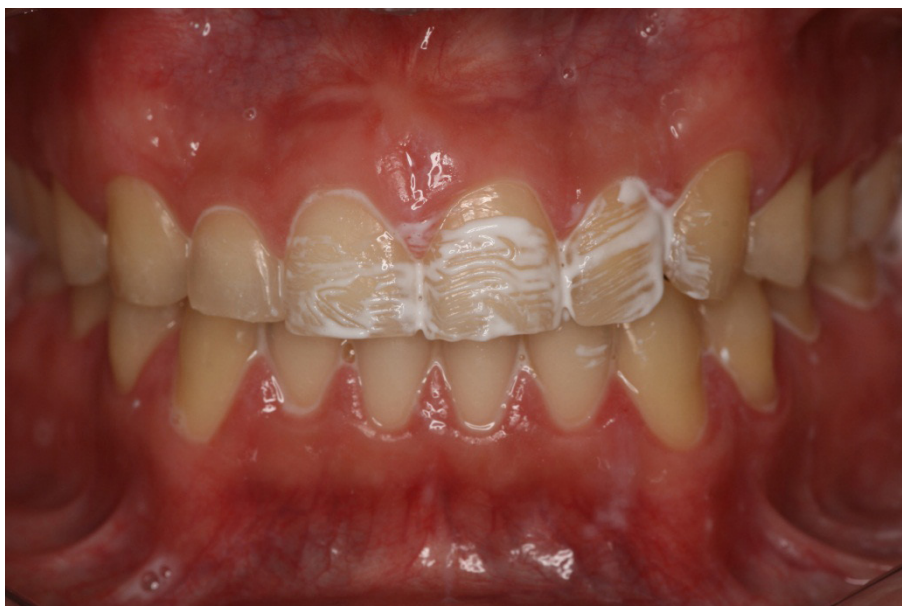

Figura 8 - Aplicação tópica do dentifrício dessensibilizante

Foram feitas três sessões de clareamento em consultório, com intervalo de uma semana, utili-

zando o mesmo protocolo de clareamento do caso clínico 2: gel dessensibilizante aplicado por 10 mi-

nutos antes do clareamento e utilização do agente clareador (Whiteness HP Blue Calcium) por 30 minutos.

O paciente apresentou sensibilidade nível 8, na unidade 4.5, durante a terceira sessão do clareamento, por isso o gel foi removido dessa unidade.

Neste dente, foi observada uma área de ligeiro desgaste cervical na face vestibular. O paciente relatou sensibilidade nível 4, logo em seguida ao final das sessões, diminuindo no período de duas horas e cessando ao final do dia. A cor final registrada na escala VITA variou entre B2 (incisivos) e A2 (caninos e pré-molares) (Figura 9).

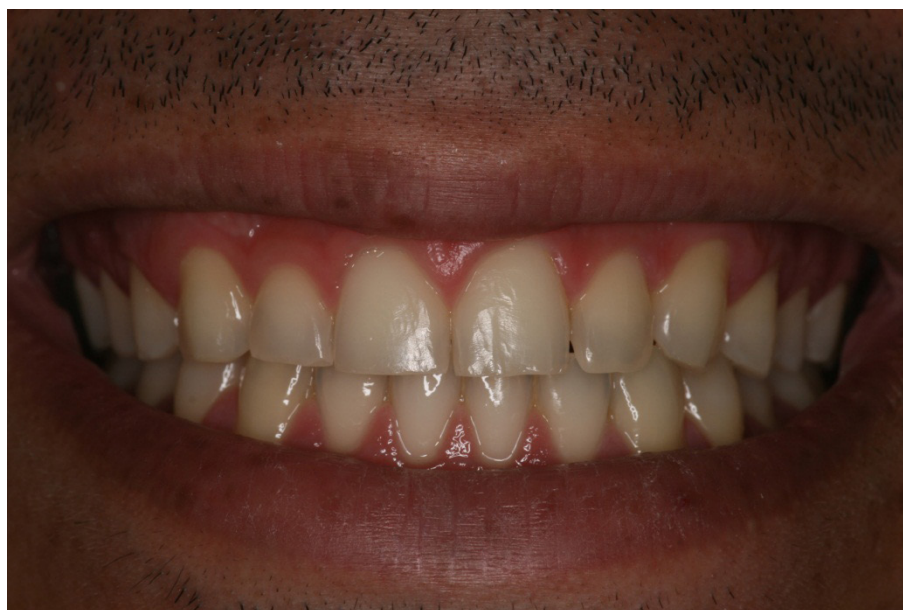

Figura 9 - Resultado final da cor do paciente do caso 3

DISCUSSÃO

O clareamento dentário é um procedimento estético que tem sido cada vez mais requisitado pelos pacientes. No entanto, efeitos adversos podem ser apresentados, sendo a hipersensibilidade dentária o mais comum deles.^(5,9,11) A possibilidade de dor advinda do clareamento pode ser considerada como fator limitante para a indicação desta técnica cosmética naqueles pacientes em que há diagnóstico de hipersensibilidade dentinária pré-existente. Porém, ao longo do tempo, técnicas e materiais clareadores que visam a redução da sensibilidade vêm demonstrando bons resultados clínicos.⁽¹²⁾ Assim, no presente estudo, foram observados os efeitos clínicos de algumas destas estratégias para

o clareamento dental em pacientes com queixa de hipersensibilidade.

Em todos os pacientes atendidos foi utilizada a técnica de clareamento de consultório. Esta opção de tratamento ocorreu em função do maior controle que o cirurgião-dentista tem sobre o procedimento, já que os pacientes selecionados apresentavam diagnóstico de sensibilidade dentinária, e pela proteção gengival promovida pela barreira fotopolimerizável, o que diminui o risco de irritação gengival e possibilita o isolamento das regiões cervicais do contato direto com o agente clareador, o que está de acordo com estudo de Marson *et al*, 2006.⁽¹⁶⁾

No primeiro caso clínico descrito, foi utilizado gel de peróxido de hidrogênio em menor concentração, 15%, contendo fotocatalisador nanopar-

tículado e pH neutro. Segundo informações do fabricante, com a inclusão do fotocatalisador nanoparticulado, foi possível a redução da concentração do peróxido de hidrogênio no gel clareador sem perda de eficiência no processo e com menor risco de ocorrência de hipersensibilidade, pois a eficiência fotocatalítica possibilita que o peróxido de hidrogênio, mesmo em baixa concentração, alcance altas concentrações de radicais livres e outras espécies reativas de oxigênio necessárias aos processos de quebra das moléculas coloridas presentes na estrutura dental, caso o gel seja irradiado por fonte de luz adequada.

Agentes clareadores mais concentrados podem causar maior sensibilidade.⁽¹⁴⁾ Este fato se deve à geração de maior pressão no espaço intracoronário, causada pelas moléculas de oxigênio liberadas a partir do peróxido de hidrogênio. Esta pressão é passada para os receptores de dor nos túbulos dentinários e talvez para a polpa.⁽¹³⁾ No entanto, na presente avaliação clínica, a maior queixa de sensibilidade pós-clareamento foi observada no primeiro caso clínico, em que a menor concentração de peróxido de hidrogênio foi utilizada. Tal fato indica que outros fatores além da concentração do gel podem causar a sensibilidade, a exemplo do tempo de aplicação, o pH da solução clareadora e aquecimento do dente pelas fontes de fotoativação.^(2,10)

No primeiro caso clínico, a partir das instruções do fabricante, foi feita a ativação do gel clareador com luz híbrida, à base de LED (DMC Equipamentos, São Carlos, São Paulo) por 45 minutos. Os aparelhos fotoativadores têm algumas desvantagens como promover o aquecimento da estrutura dental, podendo causar problemas pulpares se o calor gerado superar os limites de segurança para a polpa dental,⁽¹⁰⁾ o que pode ter sido responsável pelo relato de dor intensa apresentado pela paciente.

O gel clareador usado nesta paciente apresentava uma coloração transparente. Em estudo prévio,⁽¹⁶⁾ os autores afirmaram que os corantes associados ao gel clareador permitem que a energia luminosa e o calor, dos equipamentos LEDs, sejam

concentrados no gel e não passem para a polpa, prevenindo a sensibilidade dentária. Desta maneira, a coloração transparente do gel, também pode ter colaborado para a maior queixa de sensibilidade.

No segundo caso clínico descrito, além da mudança do agente clareador, foi testada a dessensibilização prévia ao procedimento. Em um estudo anterior,⁽¹⁷⁾ concluiu-se que a utilização prévia de agentes dessensibilizantes contendo nitrato de potássio e fluoreto de sódio é eficaz para a sensibilidade resultante do clareamento. O nitrato de potássio penetra no esmalte e dentina, em direção à polpa dentária, onde cria um efeito calmante sobre o nervo, afetando a transmissão do impulso nervoso.⁽¹⁶⁾ Por outro lado, o fluoreto de sódio atua aumentando a resistência do esmalte à desmineralização causada pelo agente clareador.⁽¹⁸⁾ Seguindo-se este protocolo, a sensibilidade pós-clareamento foi menor do que a encontrada no caso 1, em que a dessensibilização foi feita posterior ao clareamento.

Objetivando o aumento da dessensibilização prévia ao clareamento, no caso clínico 3, foi utilizado um dentifrício dessensibilizante (Colgate Sensitive Pro-Alívio), com aplicação tópica sobre os locais mais sensíveis durante duas semanas. O dentifrício utilizado contém 1450 ppm de flúor além de apresentar a tecnologia Pro-Argin™ (arginina 8% e carbonato de cálcio). Esta tecnologia imita o processo natural da saliva de selar e bloquear os túbulos dentinários abertos. Quando aplicado na dentina exposta, os túbulos dentinários abertos são selados como um tampão que reduz a hipersensibilidade dentinária.⁽¹⁹⁾ O paciente do caso 3 foi o que apresentou melhor resultado em relação à sensibilidade, o que permite inferir que a dessensibilização prévia associada à posterior ao procedimento clareador parece ser a melhor conduta clínica.

Além disso, estudo anterior, após comparação de agentes branqueadores, concluiu que o uso de géis com fluoreto de potássio e nitrato na sua composição, reduz a incidência de sensibilidade durante o tratamento, quando comparados à agentes

que não contenham dessensibilizantes,⁽²⁰⁾ o que pode contribuir para uma redução de dor também na técnica de consultório.

CONSIDERAÇÕES FINAIS

O clareamento dental vem apresentando avanços em suas técnicas e materiais, reduzindo a ocorrência de episódios de dor pós-operatória, possibilitando assim, a execução deste tratamento mesmo em pacientes com histórico de hipersensibilidade. De acordo com as limitações deste estudo, observou-se que a associação de mais de uma medida de dessensibilização, a exemplo do uso de gel de nitrato de potássio a 2% com fluoreto de sódio e de dentifício dessensibilizante em uso tópico pode trazer benefício clínico ao clareamento dental, permitindo que o procedimento seja realizado sem aumento da hipersensibilidade dentária, com conforto e segurança para o paciente.

REFERÊNCIAS

1. Watts A, Addy M. Tooth discoloration and staining: a review of the literature. *Br Dent J*. 2001;190:309-16.
2. Sulieman AM. An overview of tooth-bleaching techniques: chemistry, safety and efficacy. *Periodontol 2000*. 2008;48:148-69.
3. Morais CAH, Nunes MC, Ubaldini ALM, Lima JPG. Clareamento dentário integrado: Uma alternativa estética. *Rev. dental press estét*. 2011;8:112-94.
4. Almeida CM, Mondelli RFL, Toledo FL, Freitas CA, Ishikiriyama SK, Pereira JC. Sensibilidade pós clareamento: Porque ocorre e como preveni-la. *Rev. dental press estét*. 2011;8:108-15.
5. Pohjola RM, Browning WD, Hackman ST, Myers ML, Downey MC. Sensitivity and tooth whitening agentes. *J Esthet Restor Dent* 2002;14(2):85-91.
6. Medeiros, CGG. Clareamento dentário e sensibilidade: um olhar do ponto de vista biológico. *Rev. dental press estét*. 2011;8:68-77.
7. Mc Evoy SA. Chemical agents for removing intrinsic stains from vital teeth. I. Technique development. *Quintessence Int*. 1989;20:323-8.
8. Buchalla W, Attin T. External bleaching therapy with activation by heat, light or laser- A systematic review. *Dent Mater*. 2007; 23(5):586-96.
9. Haywood VB, Caughman WF, Frazier KB, Myers ML. Tray delivery of potassium nitrate fluoride to reduce bleaching sensitivity. *Quintessence Int*. 2001;32:105-9.
10. Cândido AP, Araújo JTL, Souza FB, Guimarães RP. Avaliação da permeabilidade do esmalte exposto a diferentes concentrações de peróxido de hidrogênio e peróxido de carbamida. *Odontol clín.-cientif*. 2005;4(3):207-11.
11. Bamise CT, Olusile AO, Oginni AO. An Analysis of the Etiological and Predisposing Factors Related to Dentin Hypersensitivity. *J Contemp Dent Pract*. 2008; 9(5):52-59.
12. Leonard RH, Smith LR, Garland GE, Tiwana KK, Zaidel LA, Pugh G et al. Evaluation of Side Effects and Patients' Perceptions during Tooth Bleaching. *J Esthet Restor Dent*. 2007; 19(6):555-64.
13. Croll TP. Bleaching sensitivity. *J Am Dent Assoc*. 2003;134(9):1163-1172.
14. Walters PA. Dentinal Hypersensitivity: A Review. *J Contemp Dent Pract*. 2005;(6)2:107-17.
15. Brännström M, Aston A. The hydrodynamics of the dentin: its possible relationship to dentinal pain. *Int Dent J*. 1972; 22(2): 219-27.
16. Marson FC, Sensi LG, Araújo FO, Andrada MAC, Araújo E. Na era do clareamento dental a laser ainda existe espaço para o clareamento caseiro? *Rev. dental press estét*. 2006;3(1): 89-98.
17. Tay LY, Kose C, Loguercio AD, Reis A. Assessing the effect of a desensitizing agent used before in-office tooth bleaching. *J Am Dent Assoc*. 2009;140(10):1245-51.
18. Armênio RV, Fitarelli F, Armênio MF, Demarco FF, Reis A, Loguercio AD. The effect of fluoride gel use on bleaching sensitivity: A double-blind randomized controlled clinical trial. *J Am Dent Assoc*. 2008; 139(5): 592-7.

19. Ayad F, Ayad N, Delgado E, Zhang YP, De Vizio W, Cummins D et al. Comparing the efficacy in providing instant relief of dentin hypersensitivity of a new toothpaste containing 8.0% arginine, calcium carbonate, and 1450 ppm fluoride to a benchmark desensitizing toothpaste containing 2% potassium ion and 1450 ppm fluoride, and to a control toothpaste with 1450 ppm fluoride: a three-day clinical study in Mississauga. *J Clin Dent*. 2009; 20(4):115-22.
20. Navarra CO, Reda B, Diolosà M, Casula I, Di Lenarda R, Breschi L, Cadenaro M. The effects of two 10% carbamide peroxide nightguard bleaching agents, with and without desensitizer, on enamel and sensitivity: in vitro study. *Int J Dent Hyg*. 2014;12(2):115-20.